

## Review Article

# Lokasi Lesi Sistem Saraf Pusat pada Pemeriksaan Magnetic Resonance Imaging Pasien Covid-19 dengan Stroke: Tinjauan Naratif

Moh. Nur Indra Caesar<sup>1</sup>, Muhammad Ihwan Narwanto<sup>2\*</sup>, Jauhar Firdaus<sup>3</sup>

1) Mahasiswa Kedokteran, Fakultas Kedokteran, Universitas Jember

2) Departemen Anatomi, Fakultas Kedokteran, Universitas Jember

3) Departemen Fisiologi, Fakultas Kedokteran, Universitas Jember

## ABSTRAK

Stroke dengan infeksi SARS-CoV-2 merupakan komplikasi penyakit yang serius. Fakta menunjukkan bahwa stroke memiliki persentase kematian sebesar 49%, sehingga stroke dengan infeksi SARS-CoV-2 memiliki risiko kematian yang lebih tinggi dengan manifestasi penyakit yang lebih parah. Tujuan dari penelitian ini adalah untuk mengetahui lokasi pemeriksaan lesi pasien stroke dengan COVID-19 menggunakan Magnitude Resonance Imaging (MRI). Metode penelitian yang digunakan adalah penelitian deskriptif analitik dengan menggunakan tinjauan literatur. Sumber data pada penelitian tinjauan literatur ini diambil dari artikel penelitian nasional dan internasional dengan menggunakan basis data PubMed, Science Direct, Cochrane Library, dan Portal Garuda. Hasil dari penelitian ini didapatkan 24 artikel yang memenuhi kriteria inklusi sebagai sampel. Data yang diekstraksi menunjukkan bahwa lokasi anatomi lesi sistem saraf pusat pada pasien stroke dengan infeksi SARS-CoV-2 yaitu pada cerebrum, cerebellum dan ganglia basalis. Lokasi lesi pada otak besar paling sering ditemukan di lobus frontal dan parietal, diikuti oleh lobus temporal. Dari penelitian ini dengan menggunakan metode tinjauan literatur didapatkan gambaran lesi hiperintensitas melalui pemeriksaan MRI dengan berbagai lokasi lesi mulai dari lobus frontalis, parietalis, temporalis, occipitalis, insula, dan basal ganglia, serta cerebellum. Munculnya lesi pada pasien stroke dengan COVID diduga akibat hiperkoagulabilitas yang menyebabkan tromboemboli dan pada pemeriksaan MRI tampak adanya gambaran lesi hiperintensitas.

Kata Kunci : Lesi, MRI, Stroke, SARS-CoV-2

Korespondensi : muhammadnarwanto@unej.ac.id

## **PENDAHULUAN**

COVID-19 merupakan infeksi saluran pernapasan akibat virus. Etiologi dari penyakit ini yaitu Coronavirus. Virus ini cepat menyebar dari satu orang ke orang yang lain karena penularannya melalui droplet. COVID-19 telah ditetapkan oleh World Health Organization (WHO) sebagai pandemi global pada 11 Maret 2020 dan telah menyebar hingga lebih dari 200 negara di dunia (WHO, 2020).

Selain mengganggu sistem pernapasan, COVID-19 dapat menimbulkan komplikasi pada sistem saraf. Salah satu manifestasi kelainan neurologis yang dialami pasien COVID-19 adalah stroke. Penelitian yang dilakukan oleh Eskandari, menyebutkan bahwa stroke akibat infeksi COVID-19 memiliki persentase kematian sebesar 49% (Esakandari *et al.*, 2020). Stroke dengan infeksi SARS-CoV-2 memiliki risiko lebih tinggi kematian dengan kemungkinan besar mewakili manifestasi penyakit yang lebih parah. Salah satu pemeriksaan yang digunakan untuk menegakkan diagnosis stroke adalah pemeriksaan penunjang berupa *Magnitude Resonance Imaging* (MRI) (Yueniwati, 2016).

Penelitian oleh Liebeskind (2018) pada pasien stroke degeneratif menunjukkan adanya lesi pada struktur ganglia basalis sebanyak 40-50%. Berbeda halnya dengan pasien COVID-19 dengan komplikasi stroke, studi literatur yang dilakukan oleh Retnaningsih *et al.*, (2020) didapatkan adanya gambaran lesi hiperintensitas bilateral pada lobus temporal medial dan thalamus dengan manifestasi berupa stroke pada pasien COVID-19.

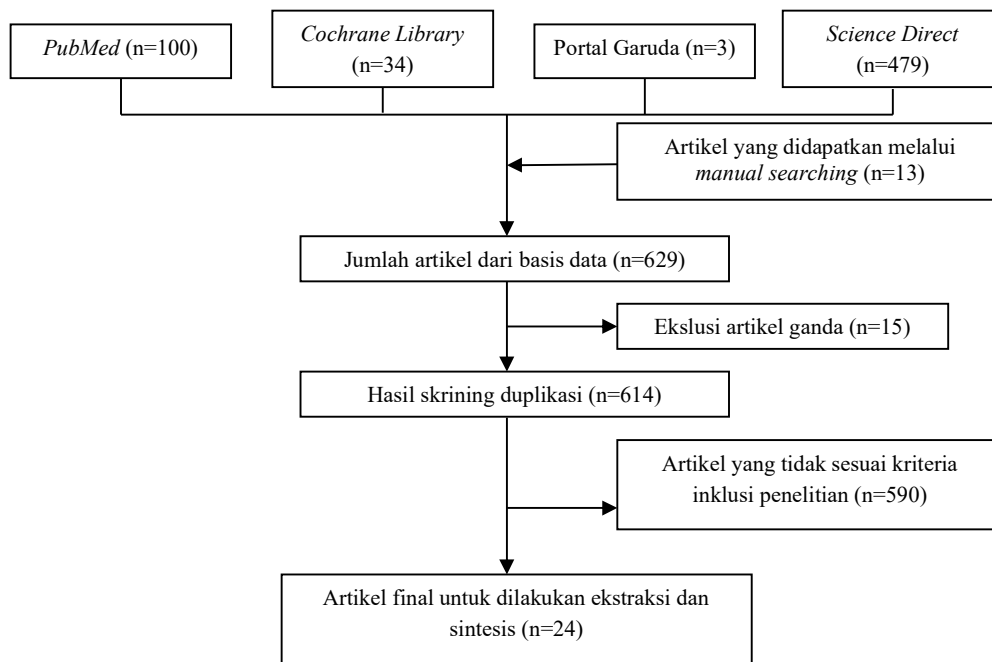
## **METODE**

Penelitian tentang lokasi lesi sistem saraf pusat pada pemeriksaan *Magnitude Resonance Imaging* (MRI) pasien COVID-19 dengan stroke merupakan penelitian deskriptif analitik menggunakan tinjauan naratif. Sumber data pada penelitian tinjauan naratif ini diambil dari artikel penelitian nasional dan internasional dengan menggunakan basis data *PubMed*, *Science Direct*, *Cochrane Library*, dan Portal Garuda. Teknik pencarian artikel penelitian melalui *bibliography searching* dan *manual hand searching*. Pencarian artikel pada tinjauan naratif ini menggunakan metode PICO (*Population/patients, Intervention, Comparison, Outcome*) melalui kata kunci (*keyword*) yaitu ("COVID-19" OR "2019 Novel Coronavirus Disease" OR "2019 Novel Coronavirus Infection" OR "2019-nCoV Disease" OR "2019-nCoV Infection" OR "SARS Coronavirus 2 Infection" OR "SARS-CoV-2 Infection") AND ("Stroke" OR "Cerebrovascular Accident" OR "Cerebral Stroke" OR "Cerebrovascular Accident" OR "Acute Cerebrovascular Apoplexy" OR "Cerebrovascular Stroke Stroke") AND ("MRI" OR "Magnetic Resonance Imaging" OR "Neuroimaging" OR "Brain Imaging") NOT ("CT SCAN" OR "Computed Tomography"). Pencarian sinonim untuk keyword menggunakan *Medical Subject Headings* (MeSH). Populasi dari penelitian ini adalah artikel yang terdapat pada basis data yaitu *PubMed*, *Science Direct*, *Cochrane Library*, dan Portal Garuda. Kriteria populasi yang digunakan yaitu semua artikel pada basis data yang muncul pada kolom

pencarian menggunakan kata kunci. Sampel pada penelitian ini adalah artikel yang memenuhi kriteria inklusi yaitu artikel penelitian dengan desain studi cross-sectional, cohort, case-control, case series, dan case report, artikel penelitian yang mencantumkan pemeriksaan *Polymerase Chain Reaction-Based* (qPCR) untuk menegakkan diagnosis COVID-19, artikel penelitian yang mencantumkan gejala-gejala stroke baik stroke iskemik maupun hemoragik akibat COVID-19, artikel penelitian dengan pemeriksaan MRI sistem saraf pusat pada pasien COVID-19 dengan stroke, serta kriteria eksklusi yaitu artikel dengan gambaran MRI normal. Teknik *sampling* yang digunakan menggunakan *purposive sampling*.

## HASIL

Pencarian artikel dilakukan dengan cara memasukkan *keyword* menggunakan *boolean operator* dengan cara menambahkan kata “AND”, “OR”, atau “NOT” pada kolom *advance search*. Jumlah artikel yang didapatkan melalui teknik *bibliography searching* sebanyak, 1) *PubMed* 100 artikel, 2) *Science Direct* sebanyak 479 artikel, 3) *Cochrane Library* sebanyak 34 artikel, dan 4) Portal Garuda sebanyak 3 artikel, sedangkan pada teknik *manual hand searching* didapatkan 13 artikel. Artike-artikel ini kemudian diskriming berdasarkan kriteria eksklusi dan inklusi hingga didapatkan 24 artikel final untuk ditelaah seperti pada gambar 1.



**Gambar 1.** *Flowchart* Seleksi Artikel

Apabila ditinjau dari jenisnya, stroke dibagi menjadi dua yaitu stroke iskemik dan stroke hemoragik. Pada artikel penelitian yang digunakan pada tinjauan naratif ini, 23 artikel membahas sampel dengan stroke iskemik dan 1 artikel membahas sampel dengan stroke hemoragik. Data gejala stroke dan lokasi lesi dapat dilihat pada tabel hasil ekstraksi data. Gejala stroke yang timbul akibat adanya infeksi COVID-19 antara lain penurunan kesadaran, hemiparese wajah atau ekstremitas, nyeri kepala, afasia, disatria, dan mati rasa. Gejala penurunan kesadaran yang dinilai menggunakan *Glasgow Coma Scale* (GCS) dan disebutkan pada artikel Faroque *et al*, 2020; Zayet *et al*, 2020; Bengner *et al*, 2020; Agarwal *et al*, 2020; Morassi *et al*, 2020; Kwon *et al*, 2020; dan Ashrafi *et al*, 2020. Gejala lain yang teridentifikasi adalah hemiparese wajah atau ekstremitas yaitu pada artikel Farooque *et al*, 2020; Zayet *et al*, 2020; Beyrouiti *et al*, 2020; Kwon *et al*, 2020; Nahas *et al*, 2020; Ashrafi *et al*, 2020; Bessa *et al*, 2020; Ballmick *et al*, 2020; Trifan *et al*, 2020; Iqbal *et al*, 2021; Alshamam *et al*, 2020; Ashraf *et al*, 2020; Segarra *et al*, 2020; Rajdev *et al*, 2020; Adebayo *et al*, 2020; Alamami *et al*, 2020. Temuan lain yaitu adanya keluhan nyeri kepala pada artikel Trifan *et al*, 2020; Alshamam *et al*, 2020; Ashraf *et al*, 2020. Keluhan afasia ditemukan pada artikel Zayet *et al*, 2020; Beyrouiti *et al*, 2020; Kwon *et al*, 2020; Nahas *et al*, 2020; Ashrafi *et al*, 2020; Priftis *et al*, 2020; Bessa *et al*, 2020; Segarra *et al*, 2020; dan Rajdev *et al*, 2020. Gejala lain yang muncul yaitu disartria, mati rasa, disorientasi, hemianopsia yang terbagi menjadi hemianopsia komplit dan hemianopsia homonim, serta kejang dan *brain fog*, sedangkan Patersen *et al*, 2020 tidak mencantumkan gejala yang dirasakan serta satu artikel tidak dapat dinilai status gejala stroke yang dialami oleh sampelnya.

Berdasarkan 24 artikel yang ditelaah, didapatkan lokasi-lokasi yang menjadi tempat munculnya lesi pada pasien COVID-19 dengan stroke. Lokasi dan gambaran lesi hiperintensitas yang diidentifikasi merupakan hasil interpretasi pemeriksaan *Magnetic Resonance Imaging* (MRI). Lokasi lesi yang timbul beragam dengan gambaran lesi hiperintensitas pada hasil pemeriksaan dan dapat dikelompokkan menjadi cerebrum yang terdiri dari lobus frontalis, lobus parietalis, lobus temporalis, lobus oksipitalis, dan lobus insula, cerebellum, serta ganglia basalis yang terdiri dari nucleus caudatus, capsula interna, putamen, thalamus, dan corpus striatum.

Lokasi lesi sistem saraf pusat pada telaah 24 artikel yang telah dilakukan dapat diklasifikasikan menjadi cerebrum, cerebellum, dan ganglia basalis. Lokasi lesi pada cerebrum dijelaskan pada 14 dari 24 artikel yang secara spesifik diklasifikasikan menjadi lesi pada lobus frontalis, parietalis, temporalis, dan oksipitalis yang tercantum pada artikel Farooque *et al*, 2020; Paterson *et al*, 2020; Zayet *et al*, 2020; Kwon *et al*, 2020; Nahas *et al*, 2020; Priftis *et al*, 2020; Perez *et al*, 2020; Bessa *et al*, 2020; Ballmick *et al*, 2020; Sattler *et al*, 2020; Iqbal *et al*, 2021; Alshamam *et al*, 2020; Segarra *et al*, 2020; Adebayo *et al*, 2020; dan Alamami *et al*, 2020. Selain cerebrum, terdapat juga lesi yang berlokasi di cerebellum. Lokasi ini dapat ditemukan lesi pemeriksaan MRI pada artikel yang ditulis oleh Beyrouiti *et al*, 2020; Iqbal *et al*, 2021; Ashraf *et al*, 2020; dan Adebayo *et al*, 2020.

Lokasi lesi anatomi lain yang juga ditemukan pada penelitian ini yaitu ganglia basalis. Pada ganglia basalis ditemukan lesi pada beberapa struktur yaitu nukleus kaudatus, kapsula interna, putamen talamus, korpus striatum yang tercantum pada Paterson *et al*, 2020; Benger *et al*, 2020; Nahas *et al*, 2020; Morassi *et al*, 2020; Ashrafi *et al*, 2020; Iqbal *et al*, 2021; dan Rajdev *et al*, 2020. Selain itu juga di temukan 3 artikel yang hanya mencantumkan lokasi lesi berupa hemisfer dekstra dan atau sinistra tanpa mengidentifikasi lokasi spesifiknya yaitu pada artikel Trifan *et al*, 2020; dan Durmus *et al*, 2020.

**Tabel 1.** Tabel hasil ekstraksi data

Referensi	Jenis Stroke	Gejala stroke							Lokasi Lesi										
		Penurunan Kesadaran	Hemiparese wajah dan atau ekstremitas	Nyeri kepala	Afasia	Diasartria	Mati rasa	Lainnya	Lobus frontalis	Lobus parietalis	Lobus temporalis	Lobus oksipitalis	Lobus insula	Cerebellum	Nukleus kaudatus	Kapsula interna	Putamen	Thalamus	Corpus Striatum
Farooque <i>et al.</i> , 2020	Stroke iskemik	v	v	-	-	-	v	-	-	v	-	-	-	-	-	-	-	-	-
Paterson <i>et al.</i> , 2020	Stroke iskemik			tidak dicantumkan					v	v	v	v	-	-	-	-	-	v	v
Zayet <i>et al.</i> , 2020	Stroke iskemik	v	v	-	v	-	-	Disorientasi	v	v	-	v	-	-	-	-	-	-	-
Benger <i>et al.</i> , 2020	Stroke hemoragik	v	-	-	-	-	-	-	-	-	-	-	-	-	-	-	ganglia basalis		
Beyrouti <i>et al.</i> , 2020	Stroke iskemik	-	v	-	v	v	-	homonim hemianopsia	-	-	-	-	-	v	-	-	-	-	-
Agarwal <i>et al.</i> , 2020	Stroke iskemik	v	-	-	-	-	-	-	hanya mencantumkan hemisfer dekstra dan atau sinistra										
Morassi <i>et al.</i> , 2020	Stroke iskemik	v	-	-	-	-	-	-	-	-	-	-	-	-	v	-	-	-	-
Kwon <i>et al.</i> , 2020	Stroke iskemik	v	v	-	v	v	-	-	v	v	v	-	-	-	-	-	-	-	-
Nahas <i>et al.</i> , 2020	Stroke iskemik	-	v	-	v	v	-	-	v	v	v	-	v	-	-	-	ganglia basalis		

Ashrafi <i>et al.</i> , 2020	Stroke iskemik	v	v	-	v	-	-	-	-	-	-	-	-	-	v	v	-	-	-
Priftis <i>et al.</i> , 2020	Stroke iskemik	-	-	-	v	-	-	-	-	v	v	-	v	-	-	-	-	-	-
Pérez <i>et al.</i> , 2020	Stroke iskemik	-	-	-	-	-	-	Disorientasi	v	-	-	v	-	-	-	-	-	-	-
Bessa <i>et al.</i> , 2020	Stroke iskemik	-	v	-	v	-	-	-	v	v	-	-	-	-	-	-	-	-	-
Ballmick <i>et al.</i> , 2020	Stroke iskemik	-	v	-	-	-	-	-	v	v	v	-	-	-	-	-	-	-	-
Trifan <i>et al.</i> , 2020	Stroke iskemik	-	v	-	-	v	-	-	-	-	-	-	-	-	-	-	-	-	-
Sattler <i>et al.</i> , 2020	Stroke iskemik	-	-	v	-	-	-	-	v	-	-	-	-	-	-	-	-	-	-
Iqbal <i>et al.</i> , 2021	Stroke iskemik	-	v	-	-	v	-	kejang	v	v	v	-	-	v	-	v	-	-	-
Alshamam <i>et al.</i> , 2020	Stroke iskemik	-	v	v	-	-	-	-	v	v	-	v	-	-	-	-	-	-	-
Durmuş <i>et al.</i> , 2020	Stroke iskemik	-	-	-	-	-	-	brain fog	-	-	-	-	-	-	-	-	-	-	-
Ashraf <i>et al.</i> , 2020	Stroke iskemik	-	v	v	-	-	-	-	-	-	-	-	-	v	-	-	-	-	-
Segarra <i>et al.</i> , 2020	Stroke iskemik	-	v	-	v	v	-	hemianopsia komplit	v	v	v	-	-	-	-	-	-	-	-
Rajdev <i>et al.</i> , 2020	Stroke iskemik	-	v	-	v	-	-	-	-	-	-	-	-	-	v	-	v	-	-

Adebayo <i>et al.</i> , 2020	Stroke iskemik	-	v	-	-	-	-	-	v	v	v	-	-	v	-	-	-	-	-
Alamami <i>et al.</i> , 2020	Stroke iskemik	-	v	v	-	-	-	-	v	v	-	-	-	-	-	-	-	-	-



## PEMBAHASAN

*Novel Human Corona Virus Disease 19* atau biasa dikenal sebagai COVID-19 merupakan infeksi saluran pernapasan akibat virus yang diagnosis nya dapat ditegakkan melalui pemeriksaan PCR (*Polymerase Chain Reaction-Based*). Pemeriksaan penunjang yang dapat dilakukan pada pasien COVID-19 dengan stroke antara lain MRI (*Magnitude Resonance Imaging*) dan CT SCAN (*Computerized Tomography Scan*). MRI merupakan suatu pemeriksaan penunjang yang memiliki kelebihan untuk menggambarkan potongan tubuh dalam bentuk koronal, sagital, aksial dan oblik dengan waktu deteksi yang sangat cepat. Pemeriksaan ini berguna untuk melihat abnormalitas pada jaringan lunak yaitu otak dengan gambaran anatomi yang sangat jelas (Yueniwati, 2016).

Lokasi lesi yang timbul beragam dengan gambaran lesi hiperintensitas pada hasil pemeriksaan dan dapat dikelompokkan menjadi cerebrum yang terdiri dari lobus frontalis, lobus parietalis, lobus temporalis, lobus oksipitalis, dan lobus insula, cerebellum, serta ganglia basalis yang terdiri dari nucleus caudatus, capsula interna, putamen, thalamus, dan corpus striatum. Lokasi lesi pada cerebrum lobus frontalis dapat ditemukan adanya sinyal abnormalitas berupa lesi hiperintensitas pada lobus frontalis (Zayet *et al.*, 2020). Bentuk lesi ini berupa infark kecil multipel yang terekam pada pemeriksaan MRI. Lokasi lesi juga ditemukan pada arteri serebralis medialis yang memvascularisasi otak yaitu bagian lobus frontalis (Kwon *et al.*, 2020; Nahas *et al.*, 2020; Ballmick *et al.*, 2020; Iqbal *et al.*, 2021; Segarra *et al.*, 2020; Bessa *et al.*, 2020). Hal ini serupa dengan penelitian lainnya pada 43 pasien dengan kelainan neurologis, didapatkan 8 pasien mengalami stroke iskemik dengan kerusakan pada arteri otak yaitu arteri serebralis anterior dan arteri serebralis medialis yang memvascularisasi lobus frontalis dan parietalis (Paterson *et al.*, 2020). Adanya lesi pada lobus frontalis berpengaruh terhadap gejala stroke yang dialami sampel. Gejala yang timbul berupa penurunan kesadaran. Hal ini diakibatkan adanya hiperkoagulabilitas darah akibat infeksi COVID-19 sehingga aliran oksigen dapat terganggu (Kwon *et al.*, 2020). Gejala lain yang timbul berupa hemiparese wajah dan atau ekstremitas. Mekanisme terjadinya hemiparese wajah dan atau ekstremitas dapat timbul akibat timbulnya kerusakan pada primary motor cortex atau premotor korteks. Korteks ini memiliki 2 jenis jalur yaitu jalur kortikospinal dan jalur kortikobulbar. Hemiparese pada bagian ekstremitas diakibatkan adanya kerusakan pada jalur kortikospinal yang mempersarafi otot bagian ekstremitas bawah. Jalur kortikobulbar juga berperan dalam persarafan nervus kranialis salah satunya nervus facialis. Selain itu, kerusakan pada arteri juga menimbulkan gejala berupa hemiparese baik pada wajah maupun ekstremitas (Nahas *et al.*, 2020). Hal ini dapat diakibatkan adanya iskemik jaringan otak akibat penyempitan pembuluh darah, pada penelitian lain dispesifikkan adanya kerusakan pada arteri serebralis media (Bessa *et al.*, 2020). Kerusakan pada arteri serebralis medialis dapat berakibat pada hemiparese ekstremitas bawah. Gejala lain yang ditemukan berupa adanya afasia (Zayet *et al.*, 2020; Kwon *et al.*, 2020;

Nahas *et al.*, 2020; Segarra *et al.*, 2020; Bessa *et al.*, 2020). Gejala ini timbul akibat kerusakan lobus frontalis bagian area broca yang berfungsi sebagai pusat bahasa. Gejala lain yang muncul dapat berupa disorientasi (Zayet *et al.*, 2020; Perez *et al.*, 2020). Selain disorientasi, gejala lain yang dapat muncul adalah disartria. Gejala ini muncul akibat adanya kerusakan otak dan saraf yang mengontrol pergerakan otot-otot bicara (Trifan *et al.*, 2020).

Lokasi timbulnya lesi pemeriksaan MRI pada pasien COVID-19 dengan stroke juga ditemukan pada lobus parietalis otak. Lesi ini berupa berupa sinyal abnormalitas yang tinggi pada lobus parietalis, sedangkan pada sekuens *Diffusion Weighted-1* (DW1) ditemukan area difusi terbatas dengan ukuran yang cukup luas (Farooque *et al.*, 2020). Hal serupa juga ditemukan pada penelitian Paterson *et al.*, (2020) yang menunjukkan adanya sinyal abnormalitas pada lobus parietalis. Penelitian Priftis *et al.*, (2020) juga menemukan adanya lesi abnormal berupa lesi hiperintensitas namun perbedaannya adalah penelitian ini menggunakan sekuens FLAIR yang dapat mengevaluasi adanya infark, perdarahan, dan sebagainya. Gejala yang timbul akibat adanya kerusakan pada lobus parietalis salah satunya adalah nyeri kepala (Sattler *et al.*, 2020; Alshamam *et al.*, 2020). Hal ini dapat diakibatkan akibat lokasi lesi yang timbul seperti pada thalamus berperan penting sebagai pusat nyeri, sehingga ketika SARS CoV-2 menginvasi bagian thalamus akan menyebabkan nyeri pada kepala. Gejala lain yang muncul dapat berupa mati rasa. Hal ini dapat diakibatkan karena kerusakan pada lobus parietalis khususnya bagian korteks somatosensori primer yang peka terhadap sentuhan, tekanan, nyeri, dan sebagainya (Farooque *et al.*, 2020).

Lobus otak lainnya yang ditemukan adanya lesi pada pemeriksaan MRI yaitu lobus temporalis. Lesi ini juga ditemukan pada penelitian Priftis *et al.*, (2020) berupa adanya sinyal hiperintensitas pada lobus temporo-okspito-insular otak secara spesifik pada hemisfer sinistra yang meluas secara subkortikal ke pusat semioval homolateral. Penelitian lain yang menunjukkan hal serupa yaitu penelitian oleh Iqbal *et al.*, (2021) yang mengalami kerusakan pada arteri serebralis medialis. Arteri ini menginervasi tiga lobus yaitu lobus frontal, parietal, dan temporal 9. Gejala yang muncul akibat adanya kerusakan pada lobus temporalis dapat berupa gangguan pendengaran dan afasia. Penelitian oleh Priftis *et al.*, (2020) menunjukkan sampel mengalami gejala berupa afasia dengan lokasi kerusakan pada lobus temporalis bagian area wernicke. Kerusakan pada area ini dapat menyebabkan afasia wernicke di mana pasien kesulitan memahami atau mendengar ucapan lawan bicaranya.

Lokasi lain ditemukannya sinyal abnormal berupa lesi hiperintensitas pada lobus oksipitalis, adanya infark subakut dengan gambaran hiperintensitas pada lobus oksipitalis (Perez *et al.*, 2020; Alshamam *et al.*, 2020). Kerusakan pada lokasi ini dapat mengakibatkan penurunan penglihatan, namun pada penelitian ini tidak ditemukan adanya penurunan penglihatan akibat kerusakan pada lobus oksipitalis.

Selain cerebrum, lesi hiperintensitas dapat ditemukan pada cerebellum yang bermanifestasi pada gangguan gerakan halus dan keseimbangan (Adebayo *et al.*, 2020; Beger *et al.*, 2020). Lokasi paling banyak terjadinya stroke pasien degeneratif adalah pada struktur ganglia basalis sebanyak 40-50% (Liebeskind, 2018). Secara spesifik lokasi adanya lesi pada ganglia basalis dapat di bagi menjadi nukleus kaudatus, kapsula interna, putamen, talamus, dan korpus striatum. Lesi pada struktur ini dapat berupa infark akut/sub akut yang ditandai dengan lesi hiperintensitas pada ganglia basalis bagian nukleus kaudatus dan putamen (Rajdev *et al.*, 2020; Ashrafi *et al.*, 2020). Gejala akibat kerusakan pada ganglia basalis berupa hemiparese wajah dan atau ekstremitas. Ganglia basalis merupakan struktur yang berperan penting dalam pergerakan motorik tubuh. Sebelum otot bergerak, korteks motorik primer akan mengirimkan sinyal ke ganglia basalis untuk dapat memulai atau menghentikan suatu gerakan.

## **KESIMPULAN**

Penelitian dengan menggunakan metode tinjauan naratif ini didapatkan lokasi lesi pada pemeriksaan MRI pasien COVID-19 dengan stroke yang diduga akibat adanya hiperkoagulabilitas darah yang menyebabkan tromboemboli dan tergambaran pada pemeriksaan MRI berupa lesi hiperintensitas. Lokasi lesi paling banyak ditemukan pada lobus frontalis dan parietalis. Hal ini berbeda dari penelitian yang lain di mana ditemukan lesi paling banyak pada ganglia basalis dengan sampel pasien stroke non-COVID-19. Didapatkan hubungan yang erat antara lokasi lesi dan manifestasi gejala stroke yang timbul. Saran penelitian lebih lanjut yaitu dilakukan eksplorasi menggunakan database lainnya sehingga artikel yang didapatkan lebih banyak dan beragam serta sesuai dengan topik penelitian, dilakukan critical appraisal jurnal menggunakan kuesioner seperti JBI dan yang lainnya sehingga jurnal yang didapatkan lebih berkualitas dengan penilaian yang objektif, dan penggunaan metode pemeriksaan lain yang lebih sering dilakukan antara lain CT SCAN.

## **DAFTAR PUSTAKA**

- Adebayo, P. B., N. Kassam, O. Aziz, A. Jusabani, S. Somji, dan M. C. Mazoko. 2020. COVID-19 and Stroke in Sub-Saharan Africa: Case Series from Dar Es Salaam. *The Pan African medical journal*. 2020.
- Alamami, A., R. tawel, A. Elgrewi, A. Elarabi, dan A. Abdussalam. 2020. COVID-19 associated large vessel thrombosis and ischemic stroke; a case series. *Authorea Preprints*.
- Alshamam, M., M. Saliyaj, N. Nso, P. Moondra, dan U. Ali. 2020. Acute stroke in covid-19 patients. *International Journal of Clinical and Experimental Neurology*. 8(1):14–23.

- Ashraf, M. dan S. Sajed. 2020. Acute Stroke in a Young Patient With Coronavirus Disease 2019 in the Presence of Patent Foramen Ovale. *Cureus*. September 2020.
- Ashrafi, F., A. Zali, D. Ommi, M. Salari, A. Fatemi, M. Arab-Ahmadi, B. Behnam, A. Azhideh, M. Vahidi, M. Yousefi-Asl, R. Jalili Khoshnood, dan S. Advani. 2020. COVID-19-related strokes in adults below 55 years of age: a case series. *Neurological Sciences : Official Journal of the Italian Neurological Society and of the Italian Society of Clinical Neurophysiology*. 41(8):1985–1989.
- Ballmick, N. A., J. F. Kubac, dan H. Akhondi. 2020. Acute ischemic stroke as the presenting feature of covid-19 in the young and pregnant. *HCA Healthcare Journal of Medicine*. 1(0):19.
- Benger, M., O. Williams, J. Siddiqui, dan L. Sztriha. 2020. Intracerebral haemorrhage and covid-19: clinical characteristics from a case series. *Brain, Behavior, and Immunity*. 88:940–944.
- Bessa, P. B., A. K. B. Brito, F. R. Pereira, S. Q. E. Silva, T. V. R. Almeida, dan A. P. de Almeida. 2020. Ischemic stroke related to hiv and sars-cov-2 co-infection: a case report. *Revista Da Sociedade Brasileira de Medicina Tropical*. 53:e20200692.
- Esakandari H, Nabi-afjadi M, Fakkari-afjadi J, Farahmandian N, Miresmaeili S, Bahreini E. A comprehensive review of COVID-19 characteristics. 2020;2:1–10.
- Farooque, U., S. Shabih, S. Karimi, A. K. Lohano, dan S. Kataria. 2020. Coronavirus Disease 2019-Related Acute Ischemic Stroke: A Case Report. *Cureus*. September 2020.
- Iqbal, Y., P. M. Haddad, J. Latoo, M. I. Alhatou, dan M. Alabdulla. 2021. Ischaemic Stroke as the Presenting Feature of COVID-19: A Series of Three Cases from Qatar. *Oxford medical case reports*. March 2021.
- Kwon, D. H., Y. Do, M. Y. Eun, J. Lee, H. Park, S. Il Sohn, dan J. H. Hong. 2020. Characteristics of Acute Stroke in Patients with Coronavirus Disease 2019 and Challenges in Stroke Management during an Epidemic. *Journal of Korean medical science*. September 2020.
- Liebeskind, D. S. 2018. Intracranial Herhmorage. *Medscape*. <https://emedicine.medscape.com/article/1163977-overview>. [Diakses pada 30 Agustus 2021]
- Nahas N., Roushdy T., Hamid E., Farag S., Shokri H., Fathy M., Abushady E., Hazzou A., Aref H. (2020). A case series of ischemic stroke with coronavirus disease 2019 in two Egyptian centers. *Egypt J Neurol Psychiatr Neurosurg*. 56(1):120.
- Paterson, R. W., R. L. Brown, L. Benjamin, R. Nortley, S. Wiethoff, T. Bharucha, D. L. Jayaseelan, G. Kumar, R. E. Raftopoulos, L. Zambreanu, V. Vivekanandam, dan M. S. Zandi. 2020. The emerging spectrum of covid-19 neurology: clinical, radiological and laboratory findings. *Brain : A Journal of Neurology*. 143(10):3104–3120.

- Pérez D., C., Ramos, C., López-Cruz, A., Muñoz Olmedo, J., Lázaro González, J., De Vega-Ríos, E., González-Ávila, C., Hervás, C., Trillo, S., & Vivancos, J. (2020). Acutely altered mental status as the main clinical presentation of multiple strokes in critically ill patients with COVID-19. *Neurological sciences : official journal of the Italian Neurological Society and of the Italian Society of Clinical Neurophysiology*. 41(10): 2681–2684.
- Priftis, K., L. Algeri, S. Villella, dan M. S. Spada. 2020. COVID-19 presenting with agraphia and conduction aphasia in a patient with left-hemisphere ischemic stroke. *Neurological Sciences : Official Journal of the Italian Neurological Society and of the Italian Society of Clinical Neurophysiology*. 41(12):3381–3384.
- Rajdev, K., S. Lahan, K. Klein, C. A. Piquette, dan M. Thi. 2020. Acute Ischemic and Hemorrhagic Stroke in COVID-19: Mounting Evidence. *Cureus*. August 2020.
- Retnaningsih, A. Kurnianto, D. Tugasworo, Y. Andhitara, R. Ardhini, H. W. Satrioaji, dan J. Budiman. 2020. Ensefalitis pada infeksi corona virus disease 2019 (covid-19): sebuah tinjauan literatur. *Medica Hospitalia Journal of Clinical Medicine* 7(1A): 361-371.
- Sattler, R., L. S. Ekanayake, dan A. Richardson. 2020. A Rare Presentation of Cerebrovascular Accident in a COVID-19 Patient: A Case Report. *Cureus*. December 2020.
- Segarra D., N., Edmond, A., Kunac, A., & Yonclas, P. (2020). COVID-19 ischemic strokes as an emerging rehabilitation population: a case series. *American journal of physical medicine & rehabilitation*. 99(10): 876–879.
- Trifan, G., M. Hillmann, dan F. D. Testai. 2020. Acute Stroke as the Presenting Symptom of SARS-CoV-2 Infection in a Young Patient with Cerebral Autosomal Dominant Arteriopathy with Subcortical Infarcts and Leukoencephalopathy. *Journal of stroke and cerebrovascular diseases : the official journal of National Stroke Association*. October 2020.
- World Health Organization (WHO). WHO Coronavirus Disease (COVID-19) [Internet]. 2020 [cited 2020 Nov 24]. Available from: <https://covid19.who.int/>
- Yueniwati Y. Pencitraan pada Stroke. Malang: UB Press; 2016.
- Zayet, S., T. Klopfenstein, R. Kovács, S. Stancescu, dan B. Hagenkötter. 2020. Acute Cerebral Stroke with Multiple Infarctions and COVID-19, France, 2020. *Emerging infectious diseases*. September 2020.